ASSOCIATION CHIRURGICALE POUR LE DÉVELOPPEMENT ET L'AMÉLIORATION
DES TECHNIQUES DE DÉPISTAGE ET DE TRAITEMENT DES MALADIES CARDIO-VASCULAIRES

OCTOBRE 2014

BULLETIN DE LIAISON N° 37

Pour la recherche contre les maladies cardio-vasculaires

www.adetec-cœur.fr

COMITÉ DE DIRECTION
* Administrateurs de l'ADETEC

BUREAU
Président d'Honneur : Pr Daniel GUILMET *
Président : Docteur Jean BACHET *
Secrétaire Général : Georges MALGOIRE *
Secrétaire Général adjoint : Daniel GREVOUL*

Comité scientifique
Dr Hakim BENAMER *
Dr Mathieu DEBAUCHEZ *
Dr Claude DUBOIS
Dr Gabriel GHORAYEB *
Dr Bertrand GOUDOT
Dr Emmanuel LANSAC *
Dr Philippe de LENTDECKER *
Pr Jean-Philippe VERHOYE *

Relations publiques
Mme Christiane PROVOST *
M. Jean-Philippe FOURLON
Mme Laurence WATINE

Comité juridique
M° Georges GUIGNAND
Mme Annie-France LOGEZ *

Secrétariat de l'association
Mme Marie-Loïc PENET (01.45.06.63.56)

SOMMAIRE

LE MOT DU PRÉSIDENT,
par le docteur Jean BACHET

LA VIE DE L'ADETEC EN 2013
Par M. Georges MALGOIRE

LE SITE INTERNET DE L'ADETEC
Par M. Daniel GREVOUL

LE MOT DU PRÉSIDENT

Mesdames, Messieurs,
Chers adhérents,

C'est la rentrée ! Evidence que nous observons tous, tous les ans, à cette période de l'année. C'est également vrai pour notre association et c'est pourquoi s'est tenu le 22 septembre notre Conseil d'administration.

Ce conseil a été fructueux. En effet, il a permis, d'une part de finaliser un certain nombre de projets qui étaient en suspens, d'autre part d'envisager la mise en route de projets nouveaux pouvant, nous l'espérons, permettre à notre Association de développer ses moyens et, donc, son action. A ce sujet, la réalisation d'un important legs et la vente récente de l'appartement qui en constituait une importante part nous permet de maintenir notre trésorerie à un niveau très satisfaisant et donc d'envisager une augmentation de notre participation dans la recherche cardio-vasculaire.

En ce qui concerne les projets actés, il a été décidé de financer 7 bourses de doctorants à hauteur de 15000 euros chacune. Ce montant avait été fixé lors des conseils précédents et annoncés à l'Assemblée Générale du 24 mars dernier, au vu de l'excellence de la trésorerie. Il a également été décidé de financer, pour la troisième et dernière année, l'étude multicentrique CAVIAAR, portant sur une technique de chirurgie de la racine de l'aorte avec conservation de la valve aortique et qui arrive à son terme.

Mais le Conseil d'administration a surtout été consacré à l'avenir.
Dans ce domaine, il m'est apparu ces dernières années que l'analyse des projets de recherche soumis à l'ADETEC, n'était peut-être pas suffisamment complète et rigoureuse. J'ai donc soumis le projet de constituer un Conseil scientifique plus formel que la structure actuellement existante et composé, bien sûr, de chirurgiens et médecins mais aussi de professionnels de la recherche appliquée dans le domaine cardio-vasculaire. Ce projet est en cours et verra sa concrétisation dans les mois qui viennent.

Par ailleurs, et pour améliorer le nombre et, par conséquent, la qualité des demandes de bourses, contact a été pris avec le Professeur Marc Laskar, Président de la Société Française de Chirurgie Thoracique et Cardio-vasculaire qui a accepté de placer un appel d'offre de l'ADETEC dans le Journal de cette Société savante au début de chaque année.

SIEGE SOCIAL : ADETEC 1 Place Marcel Legras 92150 SURESNES
TEL/FAX : 01.45.06.63.56 e-mail : assocadetec@aol.com

En ce qui concerne notre participation à la recherche, nous avions proposé lors de la dernière assemblée générale, non seulement de financer des bourses de recherches de jeunes doctorants mais, également, de financer totalement ou partiellement, à hauteur d'environ 100.000 euros chacun, deux projets plus élaborés, de plus longue haleine, en gestation ou déjà en cours. Pour l'année qui vient deux projets ont été acceptés :

⇒ D'une part un projet de « IMM Recherche », plus important laboratoire Français de recherche appliquée en chirurgie cardio-vasculaire. Ce projet consiste à mettre au point un système de visualisation optique des cavités et des structures internes du cœur « in vivo » c'est à dire sur le cœur normalement battant. Si ce projet aboutit, la technique représentera un apport majeur à la cardiologie et aux techniques modernes de traitement.

⇒ D'autre part, l'ADETEC a donné son accord au financement du registre international « AVIATOR » compilant tous les résultats des techniques actuelles de réparation de la valve aortique. Ce travail déjà en route sous la direction de l'Université d'Utrecht aux Pays-Bas, devrait permettre de développer différentes analyses statistiques, pour dégager à moyen et long terme, des recommandations thérapeutiques fiables et reproductibles.

Mais pour mener à bien tous ces projets il nous faut continuer à recueillir des fonds et, si possible, à développer notre recrutement d'adhérents. C'est pourquoi au cours de l'année nous nous sommes efforcés de relancer certains circuits et avons tenté d'en ouvrir d'autres. Ainsi des réunions et des contacts ont été organisés avec les responsables de l'Hôpital Marie Lannelongue, du Service de Chirurgie Cardio-vasculaire de l'Université de Rennes, du Service de Chirurgie Cardio-vasculaire de l'Université de Limoges. D'autres rendez-vous sont prévus, en particulier à l'Université de Lille.

Souhaitons que tous ces projets aboutissent et que notre action puisse se développer comme nous le souhaitons tous.

Jean BACHET

Nous apprenons à l'instant le décès du père du Professeur VERHOYE à qui nous adressons toutes nos plus sincères condoléances

LA VIE DE L'ADETEC

Par Georges MALGOIRE (Secrétaire Général)

Chers adhérents, bonjour,

Depuis la dernière Assemblée Générale, l'activité de notre association a été intense.

En effet, au plan administratif, nous avons résolu les nombreuses formalités qui accompagnaient la liquidation d'un legs important que nous avions déjà cité dans notre dernier bulletin n° 36.

Grâce à ce legs, votre Comité scientifique a pris maints contacts afin d'organiser un plan d'actions cohérent avec les objectifs de l'ADETEC. Cela prend beaucoup de temps et notre Président a évoqué les démarches en cours dans son « mot » ci-dessus.

Nous disposons ainsi d'une trésorerie significative que la situation actuelle des marchés financiers ne permet pas de rémunérer largement, les taux d'intérêt des liquidités n'excédant pas 2 % à ce jour., la législation en vigueur pour les associations nous interdisant de recourir à des placements dits « à risque ».

L'effort en faveur des boursiers, ces étudiants en fin d'études de médecine (Master 2) qui se destinent à la chirurgie cardio-vasculaire, a été accentué. Ainsi, déjà depuis le début de l'année 2014, nous avons signé 6 nouvelles conventions de recherche avec de jeunes médecins opérant dans divers centres hospitaliers (Rennes, Brest, Limoges, Clermont-Ferrand, La Pitié Salpêtrière, Marie Lannelongue). D'autres le seront d'ici la fin de l'année. Nous élargissons ainsi nos aides au-delà de la seule région parisienne afin de nous permettre de contacter toujours plus d'opérés du cœur sans la générosité des quels nous ne pourrions accroître nos actions en faveur des malades du cœur et de leurs familles.

Avec la participation des chirurgiens de l'IMM et de Foch, Daniel GREVOUL vient encore d'étendre le volume d'informations contenues sur le site internet de l'ADETEC (Caviaar, Aviator, Rythmologie, transplantation cardiaque, …).

Par ailleurs, nous comptons élargir peu à peu la possibilité d'utiliser notre site pour vous informer plus rapidement (bulletins et convocations notamment) et vous permettre d'échanger avec nos chirurgiens et notre secrétariat (règlement des cotisations et dons via Paypal).

Je vous adresse mes plus cordiaux sentiments,

Georges MALGOIRE

Evaluation de la réparation valvulaire aortique : Etat des lieux en 2014
Etude CAVIAAR et registre international AVIATOR

Par le docteur Emmanuel LANSAC

Les résultats opératoires des patients de l'étude prospective multicentrique française CAVIAAR ont été analysés, comparant 130 patients opérés selon la technique standardisée de réparation valvulaire aortique à 131 patients ayant reçu remplacement valvulaire mécanique (Bentall). (CAVIAAR: Conservation Aortique Valvulaire dans les Insuffisances Aortiques et les Anévrismes de la Racine)

Ces 261 patients non sélectionnés étaient tous porteurs d'un anévrisme de la racine aortique, ils ont été opérés dans 18 centres de chirurgie cardiaque français.
Dans le groupe réparation, la technique chirurgicale standardisée a été réalisée dans tous les cas en associant un remodelage de la racine aortique à l'implantation d'un anneau aortique expansible (figure).
Le critère de jugement principal est un critère composite associant mortalité, ré opération, complications thromboemboliques, hémorragiques ou infectieuses et insuffisance cardiaque.

L'âge moyen de la population globale était de 56.1 ans, la valve était bicuspide chez 115 patients (44.7%).
La mortalité a 30 jours a été de 3.8% dans chaque groupe (p=1.0000). En dépit de la durée plus longue de clampage aortique dans le groupe réparation (147.7 min vs 99.8 min, p<0.0001), il n'y a pas eu de différence statistiquement significative entre les 2 groupes dans l'analyse des éléments du critère composite.
On observe par contre une tendance à la réduction des événements graves liés à la valve (mort subite, Pace maker, AVC ou accident hémorragique) en cas de réparation par rapport à la valve mécanique (Risque relatif multiplié par 2).

On peut donc en conclure que, bien que plus complexe et incluant une courbe d'apprentissage, la technique standardisée CAVIAAR de réparation valvulaire aortique utilisant un anneau expansible a présenté des résultats similaires au Bentall mécanique à 30 jours avec une tendance à la réduction significative des événements graves liés à la valve en cas de réparation.
Les avantages de réparer la valve aortique plutôt que de la remplacer par une prothèse sont d'éviter les inconvénients des prothèses c'est à dire le bruit de la valve, les contraintes d'un traitement anticoagulant quotidien à vie, nécessitant de contrôler son efficacité par des prises de sang régulières afin d'éviter les surdosages exposant au saignement ou de sous-dosage risquant de provoquer des caillots.

L'analyse des résultats tardifs de l'étude CAVIAAR à 3 et 10 ans est en cours. Le recueil des données de suivi est assuré par la technicienne de recherche clinique financée par l'ADETEC. A ce jour, 156 patients sur 251 ont 3 ans de suivi. Les données sont en cours de saisie.
Concernant le registre AVIATOR, en collaboration avec le Julius Center et UMC Utrecht (Pays-Bas), la base de données permettant la saisie anonymisée et sécurisée des données de chaque patient a été mise en place, 345 patients français sont actuellement inclus grâce aux efforts de la technicienne de recherche clinique financée par l'ADETEC.
Au total, ce registre prospectif multicentrique regroupe les patients de 12 centres venant de France, des Pays-Bas, d'Allemagne, d'Espagne, de Belgique, de la république Tchèque et de la Slovaquie.

Dr Emmanuel LANSAC

Figure: A gauche anévrisme de la racine aortique sur un scanner cardiaque préopératoire, A droite contrôle post-opératoire du même patient après la technique CAVIAAR (remodelage de la racine aortique associé à une annuloplastie sous-valvulaire aortique externe)

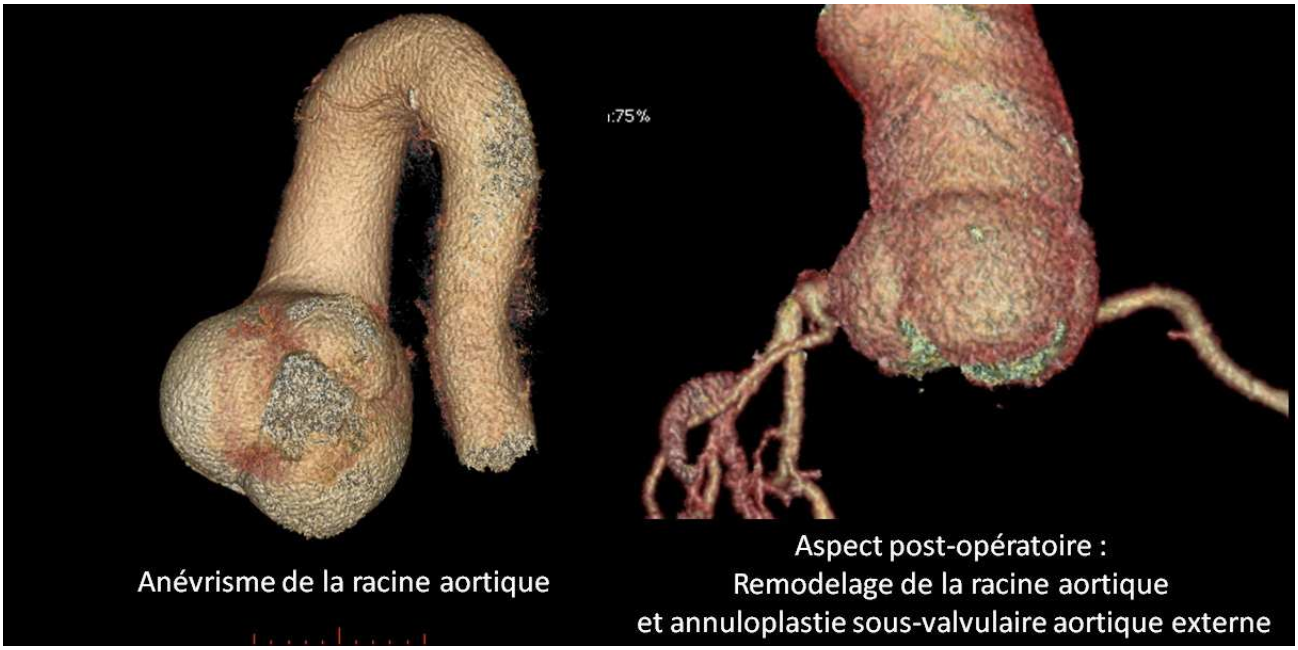

La cardioscopie (visualisation intracardiaque endoscopique) : un nouveau mode d'exploration pour la validation des procédures cardiovasculaires expérimentales

Par le docteur Nicolas BORENSTEIN-IMM RECHERCHE

Les approches réparatrices ou de remplacement valvulaire en cardiologie interventionnelle achoppent sur une étape clé : la visualisation en temps réel du geste. Malgré le développement et la démocratisation de techniques d'imagerie 3D, échographie, angiographie, scanner, IRM, électrophysiologie, le guidage du geste thérapeutique in vivo et en temps réel n'est qu'incomplètement retranscrit par ces techniques, isolées ou même combinées, d'une définition encore insuffisante.

Notre laboratoire est un centre où viennent beaucoup de groupes de recherche biomédicaux français et internationaux pour développer et valider des dispositifs trans-cathéter de traitement des pathologies cardiaques structurelles. Et lors de cette phase expérimentale, la compréhension des besoins anatomiques et de la relation entre la réalité, d'une part, et l'image retranscrite par une technique commune, d'autre part (échographie ou angiographie), est un besoin central de ces équipes. Nous avons d'ores et déjà mis en place un programme de recherche interne visant à mettre au point la visualisation cardioscopique (vidéochirurgie intracardiaque) mais les premiers résultats encourageants ne sont pas suffisants pour exploiter systématiquement et sans complication cette technique in vivo.

La cardioscopie in vivo nécessite l'introduction d'une caméra dans les cavités cardiaques et le remplacement temporaire du sang dans ces mêmes cavités par un soluté translucide toléré par l'organisme.

Notre objectif est de développer le meilleur soluté pour remplacer le sang tout en maintenant une perfusion efficace des artères coronaires et donc une fonction cardiaque adéquate, ainsi que de mettre au point le meilleur montage de perfusion. Nous souhaitons développer deux approches, complémentaires, la première est de réaliser un banc de cœur isolé/perfusé de gros animal (ovin et porcin) - ex vivo (approche s'inspirant du Visible Heart Project mené aux Etats-Unis par l'Université de l'Ohio), et une deuxième visant à réaliser cette même technique mais in vivo, cherchant à mettre en correspondance la vision réelle intracardiaque et l'imagerie d'une salle hybride.

1- Résumé du protocole .

Les approches réparatrices ou de remplacement valvulaire en cardiologie interventionnelle achoppent sur une étape clé : la visualisation en temps réel du geste. Malgré le développement et la démocratisation de techniques d'imagerie 3D, échographie, angiographie, scanner, IRM, électrophysiologie, le guidage du geste thérapeutique in vivo et en temps réel n'est qu'incomplètement retranscrit par ces techniques, isolées ou même combinées, d'une définition encore insuffisante.

Lors de cette phase expérimentale, la compréhension des besoins anatomiques et de la relation entre la réalité, d'une part, et l'image retranscrite par une technique commune, d'autre part (échographie ou angiographie), est un besoin central de ces équipes. Nous avons d'ores et déjà mis en place un programme de recherche interne visant à mettre au point la visualisation cardioscopique (vidéochirurgie intracardiaque) mais les premiers résultats encourageants ne sont pas suffisants pour exploiter systématiquement et sans complication cette technique in vivo.

Nous souhaitons développer deux approches, complémentaires, la première est de réaliser un banc de cœur isolé/perfusé de gros animal (ovin et porcin) - ex vivo - et une deuxième vise à réaliser cette même technique mais in vivo, cherchant à mettre en correspondance la vision réelle intracardiaque et l'imagerie d'une salle hybride.

2- Introduction et justification de la recherche, résultats attendus et perspectives

A - Introduction et justification de la recherche, résultats attendus et perspectives

La réparation et le remplacement valvulaire en cardiologie interventionnelle - ou par approche hybride - sont un secteur en plein développement. Depuis les premières poses percutanées chez l'homme au début des années 2000, des dizaines de milliers d'implantations ont été réalisées ; les valves aortique et pulmonaire sont des terrains d'implantation bien connus, à la thérapeutique à présent mieux codifiées. Ces approches, encore imparfaites, sont extrêmement prometteuses et sauvent d'ores et déjà des patients inopérables. Une deuxième génération de prothèses, plus respectueuses de l'anatomie, plus physiologiques, est en cours de développement. D'autre part, la valve mitrale est l'étape logique suivante et de nombreux groupes de recherche font leurs premiers essais sur une telle localisation.

Afin de mieux appréhender les limites anatomiques et mécaniques des dispositifs innovant en développement, la plupart des contraintes ne viennent pas de l'ingénierie mais de l'imagerie. Une représentation exacte de l'anatomie intra cardiaque est encore plus cruciale pour l'implantation mitrale ou tricuspide, où l'anatomie n'est pas celle d'un tuyau plus ou moins homogène comme pour la valve aortique. Ces travaux achoppent donc sur la visualisation en temps réel du geste. Les techniques d'imagerie 3D sont ici nécessaires mais les techniques utilisables au bloc opératoire (échographie, angiographie, électrophysiologie) sont limitées. Le guidage du geste thérapeutique in vivo en temps réel n'est qu'incomplètement retranscrit ; on est donc souvent amené à combiner plusieurs de ces modalités pour tenter d'avoir une vision adéquate des structures anatomiques.

L'idée est enfin de pouvoir proposer à tous les intervenants (ingénieurs, cardiologues, chirurgiens cardiaque, imageurs) une vision de l'intérieur des cavités cardiaques, pour mieux comprendre l'anatomie fonctionnelle et développer des dispositifs plus performants. Cette plateforme peut également être d'une grande pertinence pédagogique pour les étudiants en médecine et en physiologie.

B - Données de la littérature

Le concept de cardioscopie in vivo n'est pas nouveau mais peu d'équipes ont publié sur le sujet. Les premiers essais de visualisation de structures intracardiaques par endoscopie remonte à 1924. Plusieurs approches ont été étudiées pour s'affranchir de l'opacité du sang :

1-Déplacement massif de sang par injection d'un liquide translucide. Cette approche n'est plus d'actualité ; elle ne permet pas une visualisation durable et cliniquement pertinente.

2-Utilisation d'un endoscope en contact direct avec l'anatomie ou dont l'extrémité est protégée par un ballonnet contenant un liquide translucide. C'est la méthode la plus simple à mettre en œuvre, et elle a été utilisée en clinique. Elle a été développée par une équipe japonaise qui s'intéressait principalement à l'électrophysiologie, et en particulier à la bonne localisation des ablations par radiofréquence. L'aspect très limité de la visualisation obtenue en bout d'endoscope n'est donc ici pas un problème. Mais la visualisation des valves et de l'appareil sous-valvulaire n'est pas possible.

3-Remplacement du sang par un liquide translucide perfusant les coronaires ou non. Si le liquide translucide perfuse les artères coronaires il doit être capable de transporter de l'oxygène et les métabolites nécessaires à la physiologie cardiaque. Le liquide utilisé est généralement un soluté cristalloïde aux formules variées mais proche du liquide de Krebs. Si les artères coronaires ne reçoivent pas ce soluté, c'est du sang qui est perfusé, par l'intermédiaire d'une CEC conventionnelle. Les valves aortique ou pulmonaires ne s'ouvrent donc pas lors de la perfusion intra-ventriculaire du soluté, proche du

Ringer lactate.
La publication la plus convaincante dans ce domaine est signée par une équipe de la Cleveland Clinic où une cardioscopie in vivo a été menée à bien sur 10 veaux en CEC, dans des conditions de visualisation non parfaites mais acceptables. Les animaux ont ensuite été sevrés de la CEC, laissant ainsi penser que cette approche serait envisageable chez l'homme.

4-Visualisation avec un système d'endoscopie infrarouge rendant le sang « transparent » pour le placement d'électrode d'ablation. Le bruit rend cette technique pour l'instant encore difficilement exploitable. En outre, elle ne donne qu'un champ de vision très limité et ne permet par la vision des structures cardiaques en couleur.

La cardioscopie ex vivo consiste en l'introduction d'un système optique à l'intérieur des cavités cardiaques sur un cœur explanté fraîchement et protégé par un soluté de cardioplégie. Ce cœur est remis en charge dans un système développé par Langendorff à la fin du 19e siècle. Les cavités cardiaques et les artères coronaires sont perfusées par un soluté de Krebs modifié (soluté parfaitement translucide), oxygéné et enrichi. Le montage de Langendorff était originellement décrit avec du sang mais le système a été amélioré au cours du 20e siècle pour aboutir à un cœur isolé-perfusé et en pleine capacité de travail par opposition au mode dit de Langendorff, où seules les artères coronaires sont perfusées et le cœur reste battant mais vide.
Les pionniers de la cardioscopie sur cœur de grand mammifères (porcins, humains) dans un système de perfusion isolée sont les responsables du Visible Heart Project de l'université de l'Ohio. Leur centre et leur projet, largement financés par une entreprise de dispositifs médicaux est en de nombreux points la base de notre réflexion pour le modèle ex vivo que nous souhaitons développer. Aucun centre en Europe ne maîtrise cette approche pour le moment.

3 - Expérience antérieure de l'équipe sur le sujet

Au cours d'interventions réalisées pour des équipes de recherche, nous avons eu l'occasion d'essayer plusieurs montages pour visualiser l'intérieur du cœur de manière endoscopique en remplaçant le sang par un soluté translucide. L'essentiel de notre intérêt s'est porté sur la cavité ventriculaire gauche afin d'explorer les relations anatomiques entre la valve aortique et la valve mitrale. Toutes ces interventions ont été réalisées sur des brebis jeunes adultes et une fois sur une chèvre. Préalablement aux cardioscopies, les animaux étaient anesthésies selon les procédures internes IMM Recherche, intubées et ventilées. Ces animaux étaient récupérés en fin d'intervention après une manipulation préalable sans rapport avec notre thématique ou précisément pour visualiser le dispositif intracardiaque.

Une première étape - ex vivo - a été réalisée sur cœur explanté fraîchement sous anesthésie générale. Cette manipulation a été réalisée sur plus de 20 cœurs. Une fois le cœur lavé du sang résiduel et l'oreillette gauche clampée, une optique de 10mm a été insérée dans l'apex ventriculaire gauche au travers d'une bourse en même temps qu'un soluté a été injecté dans le ventricule gauche au travers d'une canule aortique. Le soluté injecté était du sérum physiologique poussé au travers d'une tubulure massée par une pompe à galet de perfusion contrôlée en temps réel de manière manuelle. L'aorte a été partiellement clampée, suffisamment pour permettre une contre-pression à l'éjection mimant ainsi la post-charge, mais pas trop afin de permettre l'éjection. Le cœur a été massé extérieurement pour mimer les contractions spontanées. Cette approche a été réalisée sur cœur sain ou cœur implanté avec un dispositif valvulaire – aortique ou mitral. La qualité de la vision a été excellente dans tous les cas et le massage externe donne l'impression de contraction spontanée. Cette approche continue d'être une pratique courante à l'IMM Recherche.

Une deuxième étape - in vivo - a consisté à établir un montage séparant la perfusion coronaire et la perfusion ventriculo-aortique. Un seul animal a été opéré selon cette approche. Une technique hybride de cardiologie interventionnelle et de chirurgie cardiaque avec circulation extracorporelle (CEC) a été mise en place. Une canule veineuse a été introduite dans l'oreillette droite pour décharger le cœur, un clampage de l'artère et des veines pulmonaires en masse avait pour but d'éviter tout retour sanguin dans l'oreillette gauche. Deux cathéters guides avaient été préalablement insérés sous amplificateur de brillance dans chaque ostium coronaire afin de servir de canules de perfusion sanguine antérograde. Une optique de 10mm a été insérée dans l'apex ventriculaire gauche au travers d'une bourse en même temps qu'un soluté a été injecté dans le ventricule gauche au travers d'une canule aortique. Le soluté injecté était du sérum physiologique poussé au travers d'une tubulure massée par une pompe à galet de perfusion contrôlée en temps réel de manière manuelle. L'aorte a été partiellement déchargée du sérum physiologique éjecté par une canule reliée à une poche. La qualité de la visualisation a été satisfaisante et le cœur a été maintenu avec ce système pendant plus de 5 minutes. La qualité de la contractilité n'était en revanche pas optimale. Il est possible que le débit artériel obtenu n'était pas suffisant au travers des cathéters guides. En outre, un peu du sang refluait des ostia coronaires indiquant que les cathéters guides ne créaient pas l'étanchéité. Cette contractilité diminuée ne permettait pas d'avoir une mécanique valvulaire adéquate.

Une troisième étape - in vivo - a consisté à n'utiliser qu'un seul soluté pour le ventricule et pour la perfusion coronaire. Le même montage a été mis en place que précédemment mais sans CEC. Le soluté de perfusion était injecté dans le ventricule gauche juste après avoir clampé les veines pulmonaires à leur arrivée dans l'oreillette gauche. Ce soluté a donc servi pour laver le ventricule gauche, puis le remplir de manière adéquate et enfin pour perfuser les coronaires. Le sang a donc été remplacé en totalité par du sérum physiologique. Le sérum physiologique était à température ambiante. Cinq cœurs ont été instrumentés de cette manière. Dans la quasi majorité des cas, le cœur a fibrillé dans les premières minutes qui ont suivi la perfusion, avant qu'un clampage adéquat des veines pulmonaires n'ait permis la visualisation des structures intracardiaques encore masquées par le sang intra ventriculaire mélangé au sérum physiologique. Ces interventions se sont transformées donc rapidement en manipulation à cœur arrêté ou massé comme dans l'approche ex vivo. Dans un cas particulier ou le clampage des veines pulmonaires a été total dès le début, et après quelques secondes de lavage intra-ventriculaire, le cœur a supporté la perfusion coronaire avec le sérum physiologique pendant plus de 5 minutes avec une mécanique valvulaire quasi normale. La visualisation était exceptionnelle et cette vidéo est souvent utilisée par l'IMM Recherche et ses partenaires internationaux pour l'enseignement.

Une quatrième et dernière approche - in vivo - a consisté à réaliser la même expérience que la précédente mais en injectant non pas du sérum physiologique mais un soluté de Krebs modifié, chauffé à 38°C et injecté par une circulation extracorporelle. Ce liquide s'inspire des préparations utilisées pour faire battre du cœur isolé perfusé dans le système de Langendorff. Le ventricule droit était déchargé dans la CEC et le liquide aortique était également détourné vers la CEC, dans l'idée de recycler le liquide de Krebs injecté. Cette approche nous a permis de maintenir le cœur battant pendant 10-15 minutes avec une visualisation très satisfaisante. Néanmoins, le clamp ayant glissé progressivement, le clampage des veines pulmonaires n'était pas parfait ; le liquide perfusé s'est progressivement enrichi en sang masquant les structures internes. Le liquide perfusé étant progressivement devenu turbide, la manipulation a été arrêtée.

Au final, on peut conclure que la grande difficulté de la cardioscopie in vivo réside dans la capacité à perfuser un liquide bien toléré par le ventricule (circulation coronaire), d'être capable de recycler ce liquide afin de ne pas être limité dans le temps (sur un gros animal, sans recyclage cela peut représenter des dizaines de litres !), et de réaliser un clampage veineux pulmonaire total, ce qui n'est pas

toujours aisé chez les ruminants. Nous avons néanmoins un certain nombre de résultats préliminaires qui confirment qu'il est possible d'isoler le ventricule gauche et de le maintenir battant avec un soluté de remplissage oxygéné tout en visualisant l'intérieur de la cavité.

Notre étude est à un stade tout à fait préliminaire et il convient de reprendre ces manipulations et d'établir le meilleur régime de perfusion, le besoin ou non de clamper totalement les veines pulmonaires, le besoin ou non d'une CEC complète.

4- Objectifs de la recherche

Nous nous proposons donc de développer deux approches complémentaires.

La première est de réaliser un banc de cœur isolé/perfusé de gros animal (ovin ou porcin) - ex vivo -. Nous posons ici l'hypothèse qu'un cœur explanté après cardioplégie peut récupérer une fonction adéquate s'il est perfusé avec un soluté à température corporelle, type Krebs modifié, oxygéné et équilibré.

La deuxième vise à réaliser cette même technique mais in vivo, cherchant ainsi à mettre en correspondance la vision réelle intracardiaque et l'imagerie type d'une salle hybride, échographie 3D et angiographie. Nous posons ici l'hypothèse qu'un cœur in situ peut garder une fonction adéquate s'il est perfusé avec un soluté à température corporelle, oxygéné et équilibré. Ce soluté est translucide et doit permettre une vision adéquate des structures intracardiaques.

L'objectif est de parvenir à maîtriser ces deux techniques de manière reproductible en développant le meilleur soluté possible pour réaliser un tel montage.
Une fois cet objectif atteint, la cardioscopie in vivo ou ex vivo pourra être proposée à tous les intervenants du développement de dispositifs innovants (ingénieurs, cardiologues, chirurgiens cardiaques, imageurs). Cette plateforme peut également être d'une grande pertinence pédagogique pour les étudiants en médecine humaine ou vétérinaire et en physiologie.

Il n'y a pas pour l'instant d'objectif clinique à cette recherche. Il est effectivement difficile de justifier de l'utilisation d'un système in vivo aussi lourd pour remplacer l'échographie ou l'angiographie. Les rares équipes ayant fait état de leurs résultats sur la question indiquent que les solutés de remplacement finissent par avoir des conséquences délétères à l'échelon tissulaire (œdème). Néanmoins, on peut parfaitement imaginer travailler sur des greffons humains rejetés de la transplantation et ainsi apporter une véritable approche d'anatomie et de physiologie comparée. Cette option ne sera proposée que lorsque la totalité de la chaîne aura été validée préalablement sur des cœurs animaux.

5- Plan expérimental :

Les recommandations des instances notifiées comme la FDA (Food and Drug Administration) poussent clairement les expérimentateurs à choisir les ovins comme modèle animal pour la validation des dispositifs valvulaires. Une première raison est la facilité d'obtention des animaux, leur robustesse, leur bonne tolérance lors de chirurgie cardiaque et la proximité anatomique avec le cœur humain. Un autre point important est le fait que la calcification est beaucoup plus importante dans cette espèce. Cette particularité fait que les bio prothèses - dont la calcification précoce chez l'homme est une des pierres d'achoppement - sont habituellement testées chez les ovins. C'est le modèle que nous avons pour l'instant retenu. Quelques essais de faisabilité préalables devraient nous permettre de décider si les ovins sont trop difficiles à utiliser pour le banc de cœur isolé-perfusé ; en particulier, les inconvénients connus en chirurgie cardiaque expérimentale est que les ovins sont parfois difficiles à défibriller. Si nous étions amenés à changer de modèle, nous choisirions donc le porc, modèle classique également en chirurgie cardiaque et facile à obtenir en toute taille. En tout état de cause, des animaux jeunes seront utilisés, de poids entre 30 et 40 kg. La première raison est que les cœurs sont encore très performants, sans aucune atteinte suspectée, et la deuxième est qu'ils sont également associés à un volume circulant plus faible que chez un animal adulte, permettant ainsi de diminuer les contraintes logistiques pour assurer un débit cardiaque ad hoc (moins de soluté à préparer, plus facile à réchauffer).

Douze animaux seront utilisés pour valider nos deux approches. Toutes les manipulations seront réalisées en aigu, c'est-à-dire sans survie de l'animal. Les animaux subiront tous le même protocole anesthésique et seront euthanasiés pendant l'anesthésie par injection de pentobarbital ou de potassium à haute dose dans la racine aortique.

6- Schéma et conduite de la recherche :

Le protocole, dans sa totalité, sera conduit en accord avec les recommandations du comité d'éthique d'IMM Recherche et sera en conformité avec les principes exposés dans les textes et guides de référence, notamment le Guide for the Care and Use of Laboratory Animals
L'induction anesthésique sera réalisée à l'aide de thiopental sodique IV; les animaux seront ensuite intubés et l'entretien de l'anesthésie sera obtenu avec 2% d'isoflurane dans 100% d'oxygène. Lors des manipulations, une antibioprophylaxie sera réalisée avec du céphamendole. Cette couverture antibiotique peut sembler paradoxale pour une intervention sans survie mais nous ne souhaitons pas d'interférence avec une prolifération bactérienne.

Une sternotomie médiane sera réalisée et le péricarde sera ouvert afin d'exposer le cœur et les gros vaisseaux. A ce stade les deux approches sont envisageables :
6 animaux subiront une cardioscopie ex vivo et 6 in vivo

Pour la cardioscopie ex vivo, le cœur sera arrêté par une injection (rapide et pendant une minute après l'arrêt du cœur) d'un soluté de cardioplégie froide (soluté isotonique contenant 20 MEq de potassium).
L'optique sera insérée au travers de bourses préparées dans les parois ventriculaires et auriculaires.

Pour la cardioscopie in vivo, après avoir validé la qualité du soluté sur le montage ex vivo, nous voulons améliorer l'approche précédemment utilisée par nous. L'amélioration de notre nouvelle approche consistera en une meilleure maîtrise de la contamination du liquide de Krebs par le retour veineux pulmonaire Cette approche doit nous permettre de maintenir le cœur battant pendant au moins 45 minutes avec une visualisation très satisfaisante. En fonction de la situation hémodynamique, nous adapterons le régime de perfusion et ajouterons des molécules de réanimation pour soutenir la fonction cardiaque. Une mesure des pressions gauches et des fréquences sera réalisée par ponction directe à l'aiguille raccordée à un système sur colonne d'eau pour le monitorage (Philips) et enregistrement des valeurs sur un cahier d'observation.

8- Critères d'évaluation :

Notre évaluation s'appuiera sur les critères suivants :

Qualité subjective de la visualisation des structures intracardiaque
Temps de fonctionnement du montage sans diminution des valeurs hémodynamiques.

9- Gestion des données et statistiques :

Un cahier d'observation sera construit pour chacune des deux approches. Aucun test statistique ne sera mené à ce stade de notre étude. Les résultats seront présentés sous la forme de moyenne et écart-type. La collecte des données sera réalisée par les techniciennes et chirurgiens de l'IMM Recherche.

Docteur Nicolas BORENSTEIN

Transplantation pulmonaire : signalisation pathologique dans la bronchiolite oblitérante humaine

Par le docteur Benjamin SARFATI (boursier de l'ADETEC)

Introduction

La bronchiolite oblitérante (BO) constitue la complication la plus grave et aussi la plus fréquente qui fait suite à la transplantation pulmonaire, à l'origine de 20 à 30 % de mortalité à partir de la 3ème année post greffe. La BO est une complication qui peut survenir indépendamment des caractéristiques du donneur ou du receveur et quel que soit le type de transplantation et la pathologie respiratoire sous jacente. La présentation clinique de la BO est hétérogène. Le délai d'apparition par rapport à la greffe ainsi que l'évolution sont aléatoires. La BO peut se développer selon un mode aigu et parfois mimer une infection, mais chez la plupart des patients, le début est insidieux et prend la forme d'un déclin progressif de la fonction respiratoire. Chez 20% des patients, le BO se développe dans les 2 ans qui suivent la greffe, mais dans la plus grande majorité, le début survient plus tardivement. Chez certains patients, la BO est déjà aux stades 2 ou 3 au moment du diagnostic tandis que pour d'autres, la pathologie est d'installation plus lente. En plus d'aggraver la survie des patients après transplantation, la BO est une cause de morbidité qui altère sérieusement la qualité de vie.

Objectifs du protocole de recherche

Une analyse poussée des voies de signalisation pathologiques à l'œuvre dans la BO, à l'aide de techniques de biologie moléculaire de pointe, n'a jamais été réalisée. Afin de combler cette lacune, nous prévoyons de caractériser les acteurs moléculaires de différentes voies de signalisation pertinentes dans la physiopathologie de la BO, en utilisant notre collection de tissus inclus en paraffine. Pour atteindre cet objectif, nous allons travailler avec une startup spécialisée dans ce type d'études (Anygenes). Cette société propose une analyse par PCR en temps réel sur des ensembles de gènes prédéfinis et reconnus comme étant altérés dans différentes voies et processus pathologiques, comme l'angiogenèse, l'apoptose, l'inflammation, l'autophagie, le cycle cellulaire etc. Nous avons fait ce choix car Anygenes est capable d'extraire et d'analyser l'ARN de tissus FFPE, un matériel biologique considéré jusqu'à récemment, comme impropre à la biologie moléculaire. Ceci nous permettra d'utiliser notre banque "historique" de tissus BO FFPE. Connaître les variations d'expression de centaines de gènes impliqués dans des voies de signalisation pertinentes nous permettra de progresser dans la physiopathologie de la BO, et en fin de compte de proposer un profil d'expression de gènes spécifique à cette maladie.

Le deuxième objectif de notre étude sur la BO sera de transposer les résultats obtenus sur un modèle expérimental, afin d'étudier et de manipuler des différentes étapes temporaires de la maladie in vivo. Pour nous assurer de la validité / comparabilité du modèle par rapport à la BO humaine, la comparaison des profils d'expression génique sera indispensable : s'il parait impossible de reconstituer dans un modèle l'intégrale de la physiopathologie humaine, il sera toutefois important de démontrer des profils géniques similaire pour le procès physiopathologique d'intérêt ; dans cette logique, les techniques décrites auparavant seront appliquées dans un deuxième temps sur des prélèvements d'animaux modèles.

Matériel et méthode

Il n'existe pas de modèle numérique ou cellulaire permettant de reproduire les lésions de bronchiolite oblitérante lors de la transplantation pulmonaire. L'utilisation d'un modèle animal permet de reproduire les mécanismes à l'origine de la bronchiolite oblitérante et d'étudier l'action des traitements pouvant limiter le remodelage des voies respiratoires.

Choix d'un modèle vascularisé de transplantation pulmonaire

L'utilisation d'un modèle de transplantation sans et avec revascularisation bronchique (systémique) est nécessaire à l'étude de la pathogénèse de la bronchiolite oblitérante.

Choix du modèle murin

Le choix d'un modèle murin de transplantation pulmonaire nécessite une plus grande maitrise des techniques de microchirurgie que la technique de transplantation chez le rat. Peu de lignées de rats transgéniques sont disponibles et leur coût est bien plus important que pour des souris.

Animaux

Les animaux utilisés dans ce protocole sont des souris Charles River âgées de 8 à 12 semaines et pesant de 25 à 35 grammes. Toutes les expérimentations sur l'animal sont réalisées conformément aux lignes directrices du ministère français de l'agriculture qui règlemente la recherche animale.

Protocole chirurgical

1. **Procédure du donneur**

Les interventions chirurgicales sont effectuées de façon stérile. Aucun antibiotique n'est administré. L'induction anesthésique est initiée avec 5% d'isoflurane.
La souris est trachéotomisée.
L'anesthésie est maintenue avec une inhalation d'isoflurane.
La souris donneuse est placée en décubitus dorsal.
On réalise une la parosternotomie sur la ligne médiane combinée à une incision transversale.
Le diaphragme est incisé au niveau de ses insertions costales vers la colonne vertébrale, et la cage thoracique est exposée en coupant les deux côtés de la paroi thoracique jusqu'au cou.
Après incision de la veine cave inférieure au niveau du diaphragme, l'auricule droit est coupé et les poumons sont rincés.

VOUS VOULEZ PARTICIPER PLUS ACTIVEMENT A LA VIE DE L'ADETEC ?

VOUS AVEZ UNE EXPÉRIENCE ADMINISTRATIVE ET DU MONDE ASSOCIATIF.

VENEZ NOUS AIDER

CONTACTEZ-NOUS AU 01.45.06.63.56

On arrête la ventilation et le bloc cœur-poumon est excisé et conservé sur glace (4 ° C).
Le poumon gauche est préparé pour le receveur en fixant des "cuffs".
On identifie l'artère pulmonaire qui est disséquée soigneusement et séparée des bronches.
Le "cuff" est réalisé à partir d'un cathéter intraveineux qui est ensuite scarifiée pour faciliter l'anastomose.
En utilisant les mêmes matériaux, le cuff de la veine pulmonaire varie avec le poids de la souris donneuse.
Le poumon du donneur lavé est ensuite enveloppée de compresses stériles trempées dans une solution saline stérile sur de la glace.
Un clamp microvasculaire est placé au niveau de la bronche pour empêcher l'entrée de Ringer lactate dans les voies respiratoires.

2. Procédure du receveur
L'induction de l'anesthésie et la ventilation mécanique sont les mêmes que celles décrites ci-dessus pour le donneur.
La paroi thoracique gauche est rasée et badigeonnée à l'alcool .
Une incision de thoracotomie est réalisée.
En exerçant une légère traction, le poumon gauche est tiré hors de la cavité thoracique, tout en laissant les structures centrales hilaires clampée.
L'artère pulmonaire, la veine pulmonaire et la bronche sont disséquées puis on place un fil de suture autour de l'artère pulmonaire, la veine pulmonaire et la bronche.
Après une dissection complète de l'artère pulmonaire, on retire son adventice.
Le poumon du donneur est ensuite placé dans la cavité thoracique.
Le clamp au niveau du hile est retiré pour permettre la reperfusion et la ventilation.
Après avoir positionné le poumon greffé au niveau du thorax du destinataire, l'incision de thoracotomie est fermée.

3. Suites opératoires
La souris est placée en fin d'intervention dans une cage chauffante jusqu'à son réveil complet.
Les fils de suture sont retirés au 14ème jour.

Evaluation des résultats

La validation et l'évaluation du modèle de BO sera effectuée par analyse histologique, en utilisant des prélèvements pulmonaires inclus en paraffine, sectionnés et coloré (HE).

Le critère principal sera l'identification de similitudes histologiques à la BO humaine (supervisé par notre pathologiste), de similitudes moléculaires à la BO humaines (supervisé par notre CR inserm), et de similitudes cliniques.

Conclusion

La transplantation pulmonaire est devenue le traitement de choix des patients présentant une insuffisance respiratoire chronique. La bronchiolite oblitérante est une complication fréquente et grave de la transplantation.
Le modèle murin de transplantation mono-pulmonaire ortho topique pourrait reproduire l'image histologique et les mécanismes, immunologiques et non immunologiques, de la bronchiolite oblitérante.

Nos travaux visent à évaluer le profil d'expression génique de la maladie humaine et de la comparer avec notre modèle expérimental, afin d'identifier des clusters géniques / des cascades physiopathologique similaire et de rendre manipulable, par ce biais des processus pathogéniques spécifiques.

Docteur Benjamin SARFATI
qui remercie l'ADETEC pour son aide.

AIDE MÉMOIRE

C'est grâce à vous, à vos cotisations, vos dons (ce supplément que vous rajoutez volontairement à vos cotisations) et vos donations sous forme de legs ou d'assurance-vie que l'ADETEC peut assurer tout d'abord le financement de ses diverses activités (bourses d'études, subventions destinées au financement de la recherche dans le domaine de la chirurgie cardio-vasculaire ou à des associations entrant dans le cadre de notre objet social, …), ainsi que son fonctionnement et votre information
Nous joignons systématiquement le bulletin de versement ci-dessous destiné à ceux à qui cet aide-mémoire peut être utile. Bien évidemment, s'il ne vous concerne pas car vous avez déjà acquitté votre cotisation 2014, merci de ne pas nous en tenir rigueur.

COTISATION ou DON 2014

MERCI DE NOUS SIGNALER TOUT CHANGEMENT D'ADRESSE

M. / Mme ..... *Prénom* .....
Adresse : .....
..... *Tél :* .....
Code Postal : ..... *Commune* : .....
Courriel : .....

soutient l'action de l'ADETEC et **renouvelle sa cotisation ou fait un don supplémentaire au titre de l'année 2014 (dont 66% sont fiscalement déductibles de l'Impôt sur le Revenu)** ☐

et fait parvenir le chèque joint de € .....

en qualité de membre actif (50 € recommandés) ☐

ou de membre bienfaiteur (200 € ou plus) ☐

Envoyer chèque et bulletin à l'adresse suivante :
ADETEC 1 Place Marcel Legras 92150 SURESNES
Tél : 01 45 06 63 56 Mail : assocadetec@aol.com